PEQUENO ANEURISMA DE ARTÉRIA POPLÍTEA EMBOLIGÊNICO: RELATO DE CASO

SMALL EMBOLIGENIC POPLITEAL ARTERY ANEURISM: CASE REPORT

PEQUEÑO ANEURISMA DE LA ARTERIA POPLÍTEA EMBOLIGÉNICO: ESTUDIO DE CASO

Murillo Antonio Couto*, Gabriel Augusto Biassi Geromel**, Matheus Figueiredo Silva***, Julia Baesso Messiano****, Enzo Bertolo Couto****

Resumo
Introdução: O aneurisma de artéria poplítea é o mais frequente dos aneurismas arteriais periféricos, correspondendo a aproximadamente 85% dos casos. Em sua grande maioria, são encontrados em pacientes do sexo masculino e se apresentam associados a outros aneurismas. Podem ser assintomáticos ou evoluir com quadros de isquemia, sendo decorrente de trombose ou embolização do aneurisma. Objetivo: Apresentar o caso de um paciente com aneurisma emboligênico de artéria poplítea. Método: Trata-se de um Relato de Caso baseado na análise de prontuário médico, exames de imagem e revisão da literatura. Relato do caso: Paciente do sexo masculino, 57 anos, com quadro de oclusão arterial aguda de membro inferior esquerdo após embolização de pequeno aneurisma, localizado na Artéria poplítea. Resultados: A princípio, houve suspeita da fonte originária cardíaca do êmbolo, uma vez que o paciente foi diagnosticado com fibrilação atrial durante atendimento. O aneurisma foi abordado cirurgicamente por técnica aberta convencional para ressecção do aneurisma e trombos, com a realização de by-pass com prótese de PTFE. Conclusão: Tratamento cirúrgico aberto no manejo do aneurisma de artéria poplítea sitomático ou assintomático acima de 2 cm é considerado uma modalidade de tratamento tradicional e com bons índices de perviedade.

Palavras-chave: Aneurisma. Artéria poplítea. Doença arterial periférica.

Abstract
Introduction: Popliteal artery aneurysm is the most frequent peripheral arterial aneurysm, corresponding to approximately 85% of cases. Most of them are found in male patients and are associated with other aneurysms. They may be asymptomatic or develop ischemia, resulting from thrombosis or embolization of the aneurysm. Objective: To present the case of a patient with emboligenic aneurysm of popliteal artery. Method: This is a case report based on the analysis of medical records, imaging tests and literature review. Case report: A 57-year-old male patient with acute arterial occlusion of the left lower limb after embolization of a small aneurysm located in the popliteal artery. Results: At first, there was suspicion of the source originating in the heart of the embolus, since the patient was diagnosed with atrial fibrillation during care. The aneurysm was surgically approached by conventional open technique for resection of the aneurysm and thrombi, with the performance of by-pass with PTFE prosthesis. Conclusion: Open surgical treatment in the management of symptomatic or asymptomatic popliteal artery aneurysm greater than 2 cm is considered a traditional treatment modality with good patency rates.

Keywords: Aneurysm. Popliteal artery. Peripheral arterial disease.

Resumen
Introducción: El aneurisma de la arteria poplítea es el más frecuente de los dos aneurismas arteriales periféricos, correspondiendo aproximadamente al 85% de los dos casos. En su gran mayoría se encuentran en pacientes masculinos y parecen estar asociados a otros aneurismas. Pueden ser asintomáticos o evolucionar con cuadros de isquemia, por trombosis o embolización del aneurisma. Objetivo: Presentar el caso de un paciente con aneurisma embólico de la arteria poplítea. Método: Reporte de caso basado en el análisis de historias clínicas, pruebas de imagen y revisión de la literatura. Caso clínico: Presentamos un paciente masculino de 57 años con oclusión arterial aguda de miembro inferior izquierdo posterior a embolización de un pequeño aneurisma ubicado en la arteria poplítea. Resultado: En un principio, se sospechaba del origen cardíaco original del émbolo, una vez que un paciente era diagnosticado de fibrilación auricular durante la atención. El abordaje quirúrgico del aneurisma se realizó mediante técnica abierta convencional de resección de aneurisma y trombo, con by-pass con prótesis de PTFE. Conclusión: El tratamiento quirúrgico aberto no manejo del aneurisma de la arteria poplítea sitomático o asintomático acima de 2 cm se consideró como una modalidad de tratamiento tradicional y con índices de perviedad combinados.

Palabras clave: Aneurisma. Arteria poplítea. Enfermedad arterial periférica.

*Docente da disciplina de Cirurgia Vascular no curso de Medicina do Centro Universitário Padre Albino (UNIFIPA), Catanduva-SP. Contato: clinicamurillocoutovascular@gmail.com
** Médico Cirurgião Vascular pela Faculdade de Medicina de São José do Rio Preto (FAMERP), Catanduva-SP.
*** Médico residente do serviço de Cirurgia Geral do Hospital Padre Albino (HPA), Catanduva-SP.
**** Acadêmicos do curso de Medicina do Centro Universitário Padre Albino (UNIFIPA), Catanduva-SP.

INTRODUÇÃO

O aneurisma de Artéria Poplítea (AAP) é considerado o mais frequente entre todos os aneurismas periféricos, representando de 70 a 80% da totalidade dos casos[1]. Além disso, é o segundo mais comum entre todos os aneurismas. O AAP ocorre com mais frequência em pessoas do sexo masculino e de forma bilateral ou aparece associado a outros aneurismas, geralmente com o aneurisma de aorta[2]. A patogenia do APP é complexa e multifatorial, não apresentando etiologia totalmente esclarecida. A degeneração aterosclerótica é descrita como fator etiológico mais comum nos pacientes[3].

Em geral, podem ser assintomáticos ou evoluir com complicações, quer sejam embolizações ou trombose do aneurisma. Eventos embólicos originados do AAP podem ocorrer em 33% dos casos[3]. Os mais frequentes sinais clínicos incluem: isquemia crônica e aguda, com claudicação, dor em repouso ou lesões tróficas cutâneas[4]. Podem ser identificados sintomas compressivos sobre a veia poplítea, com possível achado de trombose e edema em membro afetado. O quadro de dor é frequentemente associado a compressão do nervo isquiático[5].

O exame complementar, geralmente utilizado em casos de suspeita de AAP ou para o detalhamento do diagnóstico, é o eco-Doppler[5]. Este método de imagem fornece com precisão as dimensões do aneurisma e os possíveis trombos intraluminares. A angiotomografia se mostra com maiores benefícios na escolha da opção terapêutica, seja por cirurgia aberta ou técnica endovascular, uma vez que possui qualidade de imagem superior ao ultrassom. Em relação ao diagnóstico e avaliação precisa dos aneurismas, a arteriografia é considerada um método ineficaz[5].

A cirurgia aberta convencional é a opção principal para o tratamento dos APP[6]. O objetivo primário nessa abordagem é prevenir o tromboembolismo e as amputações. A técnica mais utilizada é a ligadura proximal e distal do AAP, seguida de *bypass* para revascularização. Apesar dos resultados satisfatórios do tratamento convencional aberto, há possibilidade de reperfusão. A cirurgia endovascular é realizada como técnica alternativa e reduz a possibilidade de complicações por ser um método menos invasivo, com menor risco de sangramento no perioperatório e tempo de internação reduzido[7].

OBJETIVO

Apresentar o caso de um paciente com aneurisma emboligênico de artéria poplítea.

MATERIAL E MÉTODO

Estudo desenvolvido por meio de Relato de caso, descrito com base nos dados de prontuário do paciente e exames de imagem, além de revisão bibliográfica realizada por meio da plataforma PubMed. Houve aprovação prévia pelo Comitê de Ética e Pesquisa do Centro Universitário Padre Albino (UNIFIPA), sob o parecer nº 5.171.564.

RELATO DE CASO

Paciente do sexo masculino, 57 anos, admitido com quadro de dor, frialdade, palidez, cianose e ausência de pulsos em membro inferior esquerdo. Encontrava-se pouco arrítmico e devido aos sinais de oclusão arterial aguda foi submetido a tromboembolectomia com cateter de Fogarty na tentativa de viabilizar novamente o fluxo arterial em membro. Apresentou melhora dos sintomas com recuperação de pulso tibial posterior.

Na evolução do tratamento, foi realizado mapeamento duplex arterial de membro inferior esquerdo sendo evidenciada placa na artéria femoral ao nível do canal dos adutores. Durante a avaliação cardiológica foi diagnosticada fibrilação atrial, sendo realizada anticoagulacão plena com esquema de Enoxaparina.

Após quatro meses, foi suspensa a anticoagulação, após avaliação cardiológica devido ao paciente apresentar-se sem arritmia. Passado um mês da suspensão da anticoagulação, apresentou novo episódio emboligênico com oclusão arterial aguda. Realizada nova tromboembolectomia com cateter de Fogarty, evidenciando melhora clínica e recuperação do pulso tibial posterior. Na investigação clínica foi realizada uma angiotomografia de membro inferior esquerdo evidenciando aneurisma fusiforme da artéria

poplítea com trombo mural, de diâmetro máximo de 1,9 x 1,8 cm, lúmen de 1,0 x 0,9 cm, com colo proximal de 0,8 x 0,7 cm e colo distal de 0,1 x 0,7 cm.

Assim, foi indicado tratamento cirúrgico para ressecção do aneurisma e trombos (Figuras 1 e 2) e *bypass* término-terminal com prótese de PTFE de 6 mm (Figura 3), com boa evolução. A via de acesso cirúrgico optada foi a posterior, uma vez que o aneurisma apresentava dimensões reduzidas e estava restrito a região poplítea. Esta via consiste em uma incisão em "S" sobre fossa poplítea, iniciando-se medialmente em porção distal de coxa e posteriormente entre os músculos gastrocnêmicos. O paciente evoluiu no pós-operatório sem intercorrências, optando-se por esquema medicamentoso com AAS, Rivaroxabana e Cefalexina.

Figura 1 - Exposição cirúrgica de aneurisma fusiforme da Artéria Poplítea

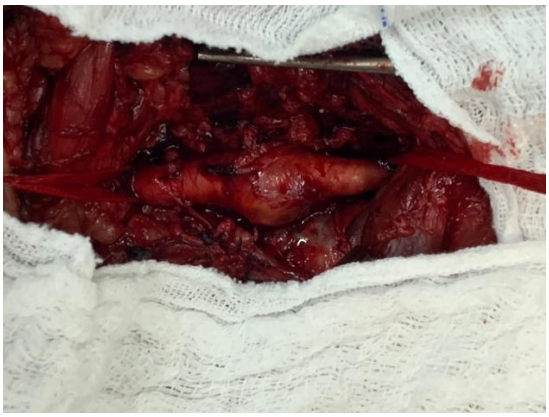

Figura 2 - Peça cirúrgica da ressecção do Aneurisma de Artéria Poplítea

Figura 3 - Bypass termino-terminal com prótese de PTFE (6 mm)

DISCUSSÃO

Os aneurismas representam uma importante causa de oclusão arterial aguda, partindo-se de trombose local ou de embolizações distais de trombos murais. As múltiplas embolizações presentes colocaram em risco a viabilidade da região distal do membro, evidenciado pelas manifestações isquêmicas. Em membros inferiores, as artérias mais comumente afetadas são a femoral, a poplítea e a ilíaca, enquanto que nos membros superiores, a de maior incidência é a artéria braquial[8]. As oclusões arteriais agudas se manifestam de maneira abrupta, com sintomatologia de dor, parestesia, esfriamento, palidez, paralisia e ausência de pulsos distais à oclusão[9]. Em contrapartida com os aneurismas de aorta, que apresentam a rotura como maior complicação, os aneurismas de poplítea possuem altos índices de trombose, isquemia aguda e perda de membros[9].

A embolia arterial ocorre, geralmente, por manifestação de uma cardiopatia ou lesão arterial proximal[10]. Muitos êmbolos possuem origem cardíaca a partir da formação de trombos intracavitários, sendo a fibrilação atrial a causa mais frequente da formação desses trombos[10].

Em primeira hipótese, houve suspeita da fonte original dos êmbolos, uma vez que foi diagnosticada fibrilação atrial inicialmente. Com a segunda oclusão e ritmo sinusal presente, a angiotomografia confirmou diagnóstico de aneurisma. A angiotomografia foi o método diagnóstico de escolha por apresentar melhor qualidade de imagem para a escolha terapêutica.

Optou-se pelo tratamento cirúrgico devido às embolizações e à possibilidade de evolução para perda do membro por nova oclusão. O tratamento clássico e convencional consiste na ressecção do aneurisma com *bypass* por meio de um enxerto venoso ou prótese sintética[11].

Por calibre desproporcional da veia safena interna, a prótese de PTFE foi escolhida para estabelecer a ponte femoro-poplítea. Como vantagens da técnica, destaca-se a simplicidade do procedimento e menores chances de lesões iatrogênicas e traumáticas. A via de acesso posterior foi a preferida, principalmente por ser um aneurisma de pequena dimensão e estar limitado ao cavo poplíteo.

CONCLUSÃO

As múltiplas embolizações presentes colocaram em risco a viabilidade da região distal do membro inferior, evidenciado pelas manifestações isquêmicas de dor, frialdade, palidez, cianose e ausência de pulsos. A angiotomografia foi o método diagnóstico de escolha por apresentar melhor qualidade de imagem para a escolha terapêutica. Optou-se pelo tratamento cirúrgico devido às embolizações e à possibilidade de evolução para perda do membro por nova oclusão. Por calibre desproporcional da veia safena interna, a prótese de PTFE foi escolhida para estabelecer a ponte femoro-poplítea. A recidiva do aneurisma de poplítea após cirurgia é rara.

REFERÊNCIAS

1. Guven F, Gozgec E, Ogul H, Kantarci M, Eren S. Giant popliteal artery aneurysm presenting as popliteal mass. Joint Bone Spine. 2020 Jul; 87(4):359-60.

2. Li J, Shu C. Popliteal artery aneurysm rupture in a patient with type 1 neurofibromatosis. Eur J Vasc Endovasc Surg. 2021 Feb; 61(2):315.

3. Seiler R, Turkalj I, Gähwiler R, Isaak A, Thalhammer C, Rastan A. Symptomatic type I endoleak following popliteal artery aneurysm repair. Vasa. 2020 Oct; 49(6):514-17.

4. Song X, Zhou M, Tang L, Liu Z, Zheng Y, Chen Y. Popliteal artery entrapment syndrome as a cause of failed treatment of a false popliteal aneurysm. J Int Med Res. 2020 Feb; 48(2):300060519868628.

5. Leake AE, Segal MA, Chaer RA, Al-Khoury G, Makaroun MS, Avgerinos E. Meta-analysis of open and endovascular repair of popliteal artery aneurysms. J Vasc Surg. 2017; 65(1):246-56.

6. Marin ML, Veith FJ, Panetta TF, Cynamon J, Bakal CW, Suggs WD, et al. Transfemoral endoluminal stented graft repair of a popliteal artery aneurysm. J Vasc Surg. 1994; 19(4):754-7.

7. Zenunaj G, Mucignat M, Gasbarro V. Open repair with resection and reimplantation for popliteal artery aneurysm. Ann R Coll Surg Engl. 2020 Nov; 102(9):e1-e2.

8. Elliott Jr J, Hageman J, Szilagyi E, Ramakrishnan V, Bravo JJ, Smith RFl. Arterial embolization: problems of source, multiplicity, recurrence, and delayed treatment. Surgery. 1980; 88:83345.

9. MacGowan W, Mooneeram R. A review of 174 patients with arterial embolism. Br J Surg. 1973; 60:8948.

10. Fogarty TJ, Daily PO, Shumway NE. Experience with balloon catheter technic for arterial embolectomy. Am J Surg. 1971; 122(2):231-7.

11. Akman J, Katsogridakis E, Antoniou GA. Ruptured popliteal artery aneurysms. Vascular. 2019; 27(4):430-47.

Envio: 13/02/2022
Aceite: 15/04/2022