CARACTERIZAÇÃO ANATOMOPATOLÓGICA DE LEIOMIOSSARCOMAS UTERINOS DA MICRORREGIÃO DE CATANDUVA-SP

ANATOMOPATHOLOGICAL ASPECTS OF UTERINE LEIMYOSARCOMAS FROM THE MICROREGION OF CATANDUVA-SP

CARACTERIZACIÓN ANATOMOPATOLÓGICA DE LOS LEIOMIOSARCOMAS UTERINOS DE LA MICRORREGIÓN DE CATANDUVA-SP

Vítor Afonso Favaretto*, Mairto Roberis Geromel**, Jéssica Messias da Silva***, Helena Ribeiro Souza****, Daniela Wicher Sestito*****, Dalísio De Santi Neto******

Resumo

Introdução: O leiomiossarcoma é uma neoplasia maligna rara que afeta o corpo uterino. O diagnóstico definitivo ocorre por meio do exame histopatológico, que revela sua histogênese mesenquimal, a qual pode ser validada por marcadores imuno-histoquímicos de musculatura lisa ou do ciclo celular. Objetivos: Levantar a incidência de leiomiossarcomas uterinos diagnosticados pelo Serviço de Patologia do Hospital Emílio Carlos, Catanduva-SP, e descrever as variáveis anatomopatológicas de cada um deles. Material e Método: Foram avaliados os casos de leiomiossarcomas uterinos no período de janeiro de 2018 a agosto de 2021 a partir dos relatórios de exames anatomopatológicos. As variáveis relatadas envolveram idade, tamanho da lesão, grau de diferenciação, invasão linfovascular ou perineural e positividade para marcadores imuno-histoquímicos. Resultados: Encontrou-se 01 caso de leiomiossarcoma, medindo 6,5 cm, grau de diferenciação moderado, 20 mitoses para cada 10 campos de grande aumento e ausência de invasão em vasos e filetes nervosos. A imunomarcação ocorreu para actina de músculo liso, caldesmon, desmina e p16. O índice de proliferação celular medido pelo Ki67 foi alto (>25%). Conclusão: O leiomiossarcoma, embora raro, envolve uma análise criteriosa para sua diferenciação de neoplasias benignas, sendo o exame histopatológico, complementado pela imuno-histoquímica, fundamental nessa etapa.

Palavras-chave: Leiomiossarcoma. Neoplasias uterinas. Imuno-histoquímica.

Abstract

Introduction: Leiomyosarcoma is a rare malignant neoplasm that affects the uterine body. The definitive diagnosis occurs through histopathological examination, which reveals its mesenchymal histogenesis, which can be validated by immunohistochemical markers of smooth muscle or cell cycle. Objectives: To raise the incidence of uterine leiomyosarcomas diagnosed by the Pathology Service of the Emílio Carlos Hospital, Catanduva-SP, and describe the anatomopathological variables of each of them. Material and Method: Cases of uterine leiomyosarcomas were evaluated from January 2018 to August 2021 from the reports of anatomopathological examinations. The variables reported involved age, lesion size, degree of differentiation, lymphovascular or perineural invasion and positivity for immunohistochemical markers. Results: One case of leiomyosarcoma was found, measuring 6.5 cm, moderate degree of differentiation, 20 mitoses for every 10 fields of great increase and absence of invasion in vessels and nerve fillets. Immunostaining occurred for smooth muscle actin, caldesmon, desmin and P16. The rate of cell proliferation measured by Ki67 was high (>25%). Conclusion: The leiomyosarcoma, although rare, involves a careful analysis for its differentiation from benign neoplasms, and the histopathological examination, complemented by immunohistochemistry, is fundamental in this stage.

Keywords: Leiomyosarcoma. Uterine neoplasms. Immunohistochemistry.

Resumen

Introducción: El leiomiosarcoma es una neoplasia maligna rara que afecta al cuerpo uterino. El diagnóstico definitivo se realiza mediante el examen histopatológico, que revela su histogénesis mesenquimal, que puede ser validada por marcadores inmunohistoquímicos de la musculatura lisa o del ciclo celular. Objetivos: Levantar la probabilidad de leiomiosarcomas uterinos diagnosticados por el Servicio de Patología del Hospital Emílio Carlos, Catanduva-SP, y describir las variables anatomopatológicas de cada uno de ellos. Material y Método: Se evaluaron los casos de leiomiosarcomas uterinos en el período comprendido entre enero de 2018 y agosto de 2021 a partir de los info rmes de examen anatomopatológico. Las variables reportadas fueron la edad, el tamaño de la lesión, el grado de diferenciación, la invasión linfovascular o perineural y la positividad de los marcadores inmunohistoquímicos. Resultados: Encontramos 01 caso de leiomiosarcoma, con un tamaño de 6,5 cm, un grado de diferencia moderado, 20 mitosis por cada 10 campos de gran aumento y ausencia de invasión en vasos y filetes nerviosos. La inmunomarcación se dio para la actina del músculo liso, el caldesmón, la desmina y la p16. El

* Acadêmico do curso de Medicina do Centro Universitário Padre Albino (UNIFIPA/FAMECA), Catanduva-SP, Brasil. E-mail: vitor.afonsofavaretto@gmail.com

**Responsável técnico do Serviço de Patologia do Hospital Emílio Carlos, Catanduva-SP, Brasil.

***Técnica do Serviço de Patologia do Hospital Emílio Carlos, Catanduva-SP, Brasil.

****Bióloga do Laboratório de Imuno-Histoquímica do Serviço de Patologia do Hospital Emílio Carlos, Catanduva-SP, Brasil, mestra em Genética e doutoranda em Biociências pela Universidade Estadual Paulista Júlio de Mesquita Filho (UNESP/IBILCE), São José do Rio Preto-SP, Brasil.

*****Médica patologista, residência médica em Patologia Clínica pela Universidade Estadual de Campinas (UNICAMP) e Patologia pela Faculdade de Medicina de São José do Rio Preto (FAMERP), docente nível III das disciplinas de Patologia Geral, Patologia Especial e Medicina Legal do curso de Medicina do Centro Universitário Padre Albino (UNIFIPA/FAMECA), Catanduva-SP, Brasil.

******Médico patologista, residência médica em Patologia pela Universidade Estadual de Campinas (UNICAMP), docente nível III das disciplinas de Patologia Geral e Patologia Especial do curso de Medicina do Centro Universitário Padre Albino (UNIFIPA/FAMECA), responsável médico do Serviço de Patologia do Hospital Emílio Carlos, Catanduva-SP, Brasil e Hospital de Base, São José do Rio Preto-SP, Brasil.

índice de proliferación celular medido por Ki67 era elevado (>25%). Conclusión: El leiomiosarcoma, aunque raro, implica un análisis criterioso para su diferenciación de las neoplasias benignas, siendo el examen histopatológico, complementado por la inmunohistoquímica, fundamental en esta etapa.

Palabras clave: Leiomiosarcoma. Neoplasias uterinas. Inmunohistoquímica.

INTRODUÇÃO

Os leiomiossarcomas uterinos são tumores malignos raros originados de musculatura lisa de diversos órgãos, incluindo o corpo do útero[1]. Tipicamente, correspondem a neoplasias mesenquimais com presença de necrose coagulativa, atipias celulares difusas e intenso índice de mitoses[2].

De maneira geral, esse grupo de tumores do trato genital feminino apresenta características agressivas e prognóstico ruim. O exame anatomopatológico demonstra importante papel no diagnóstico, tendo em vista que exames de imagem pré-operatórios ainda possuem limitações para a diferenciação do leiomiossarcoma de sua contrapartida benigna, o leiomioma[3]. Além disso, o estudo histopatológico é preditor de prognóstico para a paciente e de tratamento individualizado, de acordo com o comportamento biomorfológico da neoplasia[4].

A imuno-histoquímica é um método complementar ao histopatológico habitual e permite a constatação de perfis moleculares apresentados pelos tumores. Um padrão de crescimento fascicular e expressão de marcadores musculares lisos, como desmina ou h-caldesmon, distinguem o leiomiossarcoma de sarcoma endometrial indiferenciado. Marcadores de proliferação celular, como o Ki67, são excelentes identificadores da fase ativa e proliferativa do ciclo celular, contribuindo para o diagnóstico das neoplasias[5,6]. Além disso, uma expressão forte e difusa do marcador p16, associada a alta taxa de proliferação celular indicada pelo Ki67, pode distinguir com maior confiança casos de leiomiossarcoma de outras anormalidades benignas que podem mimetizá-lo[7].

Dentre os fatores de risco descritos para o desenvolvimento do leiomiossarcoma, destaca-se o aumento da idade, com risco de 1 em cada 98 mulheres entre 75 e 79 anos. O uso de tamoxifeno e irradiação pélvica pregressa também contribuem para o aumento do risco para a neoplasia maligna[8].

A histerectomia mostra-se como o tratamento de escolha na maioria dos casos de leiomiossarcomas uterinos. Recentemente, outras modalidades de intervenção vêm sendo implementadas para casos individualizados, como quimioterapia, radioterapia e terapias-alvo[9,10].

OBJETIVO

Identificar os casos de leiomiossarcomas uterinos diagnosticados pelo Serviço de Patologia do Hospital Emílio Carlos (Catanduva-SP) e descrever as variáveis anatomopatológicas encontradas de cada um deles.

MATERIAL E MÉTODO

Trata-se de estudo observacional e retrospectivo, cuja amostra foi constituída pelos casos de leiomiossarcomas uterinos diagnosticados no período de janeiro de 2018 a julho de 2021 e registrados por meio de relatório anatomopatológico pelo Serviço de Patologia do Hospital Emílio Carlos.

Os dados foram obtidos após a aprovação do Comitê de Ética em Pesquisa do Centro Universitário Padre Albino (UNIFIPA), conforme Resolução CNS nº 466/12, sob o parecer nº 5.006.699.

Foram analisadas as variáveis idade, tamanho do tumor, número de mitoses por campos de grande aumento, presença de necrose, invasão linfovascular e perineural e grau de diferenciação, além da positividade para marcadores imuno-histoquímicos solicitados. Ainda foram relatadas as demais condições reportadas no exame anatomopatológico do espécime analisado.

RESULTADOS

Foi identificado 01 caso de leiomiossarcoma uterino no período estipulado para amostragem. A paciente foi submetida ao procedimento de histerectomia subtotal aos 51 anos.

O espécime cirúrgico pesava 188,0 gramas e media 8,5 x 6,5 x 5,0 cm nos maiores eixos. Havia secção longitudinal prévia em parede uterina. A camada serosa era de coloração parda, lisa e brilhante. A

espessura do miométrio era de 2,5 cm e apresentava lesão nodular submucosa que se estendia até a região do orifício externo do colo uterino. O endométrio media 0,3 cm de espessura.

Ao exame histológico, foi revelado leiomiossarcoma uterino moderadamente diferenciado (grau 2) em área de leiomioma submucoso, pediculado e protruso no colo uterino, com 6,5 cm de diâmetro.

A neoplasia maligna exibia moderadas atipias, com necrose e 20 mitoses para cada 10 campos de grande aumento examinados ao microscópio óptico. A base da lesão encontrava-se livre de invasão neoplásica. Não foram detectadas invasões vascular sanguínea e linfática ou perineural (Figura 1).

Figura 1 – Cortes histológicos do leiomiossarcoma, exibindo grau variado de atipias e inúmeras mitoses (coloração: hematoxilina-eosina)

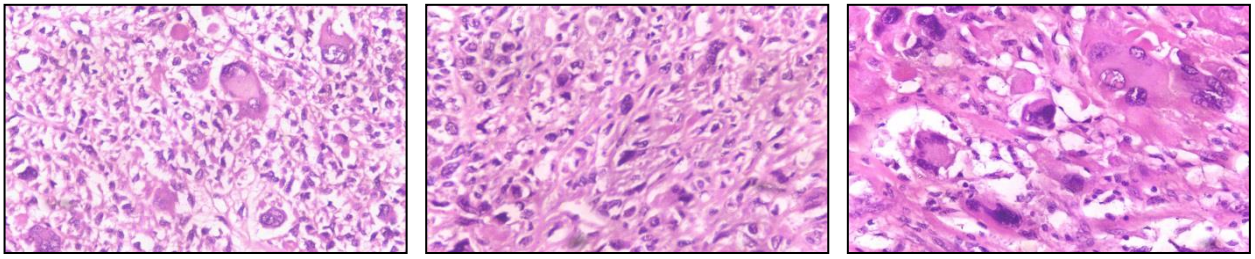

Como complementação diagnóstica, foram solicitados marcadores imuno-histoquímicos. A proteína reguladora do ciclo celular p16 teve marcação difusa na área de lesão e o índice de proliferação celular, por meio do Ki67, mostrou-se alto (> 25%). Os marcadores de histogênese actina de músculo liso (AML), caldesmon e desmina foram todos positivos, comprovando a origem da lesão em musculatura lisa (Figura 2).

Figura 2 – Marcadores imuno-histoquímicos: p16 (A), Ki67 (B), desmina (C), caldesmon (D), AML (E)

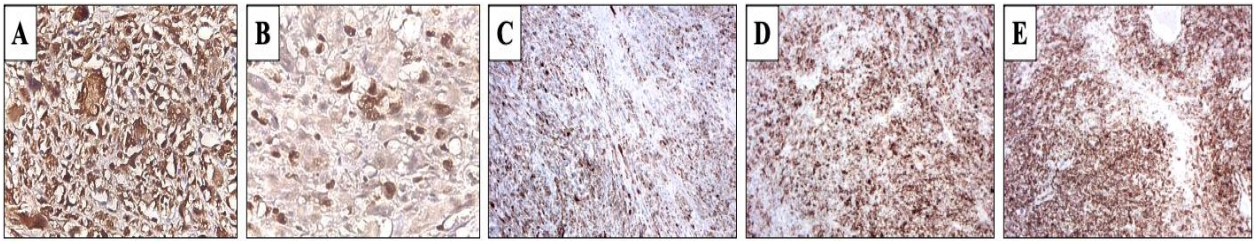

Outros achados diagnósticos foram relatados, como adenomiose, fibrose cicatricial em parede uterina anterior decorrente de cesariana pregressa e endocervicite crônica inespecífica leve.

DISCUSSÃO

Dentre as entidades malignas do sistema reprodutor feminino, os leiomiossarcomas uterinos possuem um dos piores prognósticos. O desenrolar tende a ser melhor com a descoberta precoce. Muitos desses tumores são diagnosticados acidentalmente ou então podem mimetizar condições benignas, como leiomiomas. A histerectomia, procedimento realizado no caso encontrado, tende a ser a base do tratamento. Em casos de lesões erroneamente diagnosticadas no período pré-operatório, cirurgias vaginais, endoscópicas e morcelação (frequentes para miomectomias) podem resultar em um desfecho desfavorável[11]. Procedimentos adicionais no ato operatório, como ooforectomia ou ressecção linfonodal, não aparentam conferir benefícios clínicos ou melhora na sobrevida das pacientes[12].

Para tumores confinados ao útero, o tamanho é, via de regra, um importante indicador de prognóstico. As lesões com menos de 5,0 cm de diâmetro apresentam melhor taxa de sobrevida[13]. A taxa de mitoses mostrou-se, segundo vários estudos, como um marcador controverso, sendo, em alguns casos sugerido que o maior número de figuras mitóticas conferiria maior agressividade tumoral[14].

A diferenciação entre neoplasias benignas e malignas originadas do miométrio é um desafio rotineiro na análise anatomopatológica, permanecendo, em alguns casos, inconclusiva. Determinadas lesões com potencial de malignidade indeterminado possuem características morfológicas que permeiam os leiomiomas (como células típicas e ausência de necrose), mas com índice de mitose elevado que pode ser similar ao dos sarcomas[15]. Nesses casos, é rotineiramente indicada a realização de estudos moleculares para determinação do risco de malignidade das neoplasias e estabelecimento de estratégias terapêuticas[16].

A definição de um painel imuno-histoquímico diagnóstico para os leiomiossarcomas uterinos ainda é um debate entre as entidades médicas. A expressão de marcadores de musculatura lisa, como AML e desmina, direciona o diagnóstico para uma neoplasia originada em musculatura lisa, embora não realize o diagnóstico diferencial com outras entidades, como leiomioma mitoticamente ativo ou tumores com potencial de malignidade indeterminado[17].

Em estudo conduzido por Delgado et al.[18], leiomiossarcomas demonstraram negatividade para marcação nuclear de WT1 (< 10% das células tumorais), com positividade nos leiomiomas. Contudo, a imunorreatividade para p16 e Ki67, em mais de 40% e 10% das células, respectivamente, foi significativamente mais comum no leiomiossarcoma ($p < 0,001$), sendo, por fim, sugerido o uso dessa dupla marcação para diagnósticos diferenciais.

CONCLUSÃO

A qualificação de uma neoplasia uterina como leiomiossarcoma é um evento raro nos serviços de Anatomia Patológica. Entretanto, durante a investigação de lesões miometriais, a possibilidade desse tumor deve ser pautada.

A morfologia deve ser encarregada de descrever as anormalidades arquiteturais que possam inferir este diagnóstico. Todavia, a conclusão necessita estar embasada em métodos moleculares de definição diagnóstica, como a imuno-histoquímica, os quais suportem a descrição do evento.

REFERÊNCIAS

1. Skorstad M, Kent A, Lieng M. Uterine leiomyosarcoma: incidence, treatment, and the impact of morcellation. A nationwide cohort study. Acta Obstet Gynecol Scand. 2016; 95(9):984-90.
2. Pereira EM. Útero: neoplasias mesenquimais do corpo uterino [Internet]. Sociedade Brasileira de Patologia; 2019 [citado em 29 jul. 2021]. Disponível em: http://www.sbp.org.br/manual-de-laudos-histopatologicos/utero-neoplasias-mesenquimais-corpo-uterino/
3. Wang L, Li S, Zhang Z, Jia J, Shan B. Prevalence and occult rates of uterine leiomyosarcoma. Medicine (Baltimore). 2020; 99(33):e21766.
4. Magaki S, Hojat SA, Wei B, So A, Yong WH. An Introduction to the Performance of Immunohistochemistry. Methods Mol Biol. 2019; 1897:289-98.
5. Ferro AB. Imunohistoquímica. Lisboa, Portugal: autor; 2014. [Internet]. [citado em 29 jul. 2021]. Disponível em: https://repositorio.ipl.pt/bitstream/10400.21/4569/1/Imunohistoqu%C3%ADmica.pdf
6. Mills AM, Longacre TA. Smooth Muscle Tumors of the Female Genital Tract. Surg Pathol Clin. 2009; 2(4):625-77.
7. Keyhanian K, Lage JM, Chernetsova E, Sekhon H, Eslami Z, Islam S. Combination of MCM2 With Ki67 and p16 immunohistochemistry can distinguish uterine leiomyosarcomas. Int J Gynecol Pathol. 2020; 39(4):354-61.
8. Momtahan M, Emami F, Sari Aslani F, Akbarzadeh-Jahromi M. Evaluation of treatment results and prognostic factors of uterine sarcoma: A single-center experience. J Chin Med Assoc. 2020; 83(1):84-8.
9. Benetti-Pinto CL, Silva ACJSR, Yela DA, Soares Júnior JM. Abnormal Uterine Bleeding. Rev Bras Ginecol Obstet [Internet]. 2017 [citado em 29 jul. 2021]; 39(7):358-68. Disponível em: https://www.scielo.br/j/rbgo/a/tysBfKQtwPhzQJRnLQ4GryQ/?format=pdf&lang=en
10. Si M, Jia L, Song K, Zhang Q, Kong B. Role of Lymphadenectomy for uterine sarcoma: a meta-analysis. Int J Gynecol Cancer. 2017; 27(1):109-16.
11. Juhasz-Böss I, Gabriel L, Bohle RM, Horn LC, Solomayer EF, Breitbach GP. Uterine leiomyosarcoma. Oncol Res Treat. 2018; 41(11):680-86.
12. Roberts ME, Aynardi JT, Chu CS. Uterine leiomyosarcoma: A review of the literature and update on management options. Gynecol Oncol. 2018; 151(3):562-72.
13. World Health Organization. Female genital tumors. WHO classification of tumors. 5ª. ed. France: IARC; 2020.
14. Evans HL, Chawla SP, Simpson C, Finn KP. Smooth muscle neoplasms of the uterus other than ordinary leiomyoma. A study of 46 cases, with emphasis on diagnostic criteria and prognostic factors. Cancer. 1988; 62(10):2239-47.
15. Rubisz P, Ciebiera M, Hirnle L, Zgliczyńska M, Łoziński T, Dzięgiel P, et al. The usefulness of immunohistochemistry in the differential diagnosis of lesions originating from the myometrium. Int J Mol Sci. 2019; 20(5):1136.
16. Dall'Asta A, Gizzo S, Musarò A, Quaranta M, Noventa M, Migliavacca C, et al. Uterine smooth muscle tumors of uncertain malignant potential (STUMP): pathology, follow-up and recurrence. Int J Clin Exp Pathol. 2014; 7(11):8136-42.
17. Shukla PS, Mittal K. Inflammatory myofibroblastic tumor in female genital tract. Arch Pathol Lab Med. 2019; 143(1):122-9.
18. Delgado B, Dreiher J, Braiman D, Meirovitz M, Shaco-Levy R. P16, Ki67, P53, and WT1 expression in uterine smooth muscle tumors: an adjunct in confirming the diagnosis of malignancy in ambiguous cases. Int J Gynecol Pathol. 2021; 40(3):257-62.

Envio: 13/12/2021
Aceite: 12/02/2022