ADMINISTRAÇÃO DO EXTRATO DE *Garcinia brasiliensis* E MODULAÇÃO DO AMBIENTE TUMORAL EM MODELO DE CARCINOGÊNESE PULMONAR

ADMINISTRATION OF *Garcinia brasiliensis* EXTRACT AND MODULATION OF THE TUMOR ENVIRONMENT IN A MODEL OF PULMONARY CARCINOGENESIS

ADMINISTRACIÓN DE EXTRACTO DE *Garcinia brasiliensis* Y MODULACIÓN DEL AMBIENTE TUMORAL EN UN MODELO DE CARCINOGÉNESIS PULMONAR

Gabriela Martins Chinaglia*, João Vítor Firmino Pietrucci*, Beatriz Monteiro de Carvalho*, Mariana Ribeiro Rodrigues*, Melina Mizusaki Iyomasa-Pilon**, Ariane Harumi Yoshikawa***, Lucas Possebon****, Ana Paula Girol*****

Resumo

Introdução: O benzopireno é um dos principais hidrocarbonetos aromáticos policíclicos presentes no ambiente e com alta capacidade carcinogênica, sendo, portanto, usado em modelos *in vivo* de carcinogênese pulmonar. Investigações têm mostrado o envolvimento dos mastócitos na modulação do ambiente tumoral e que os fármacos anti-inflamatórios podem reduzir a incidência de câncer de pulmão. Entre as possibilidades terapêuticas estão os fitoterápicos. O extrato de *Garcinia brasiliensis*, conhecido popularmente como bacupari, mostra propriedades anti-inflamatórias e antitumorais, mas ainda pouco estudado em modelos animais. Objetivos: Avaliar os efeitos da administração do extrato alcoólico de *G. brasiliensis* em modelo de carcinogênese induzida por benzopireno. Material e Método: O extrato bruto foi obtido por percolação com o uso de 20 g das folhas secas e trituradas de *G. brasiliensis* e 100 ml de etanol a 70%, por 24h. Ratos Wistar foram divididos em 3 grupos, um controle sem indução ou tratamento, um induzido pelo benzopireno (100 mg/kg, diluído em DMSO e administrado intraperitonealmente, uma única aplicação) e um grupo tratado por gavagem (1 ml) com extrato de bacupari a 4% (3x/semana, por 7 semanas, a partir da 15º semana da indução. Os animais de todos os grupos foram eutanasiados após 21 semanas para coleta dos pulmões que foram processados para análises histopatológicas (HE) e histoquímicas (Azul de Toluidina e Azul de Alcian Safranina) para quantificação dos mastócitos. Resultados: Os resultados das análises histopatológicas mostraram desorganização do parênquima pulmonar, aumento de tecido linfático associado aos brônquios, grande influxo de células inflamatórias e regiões de displasia. Pela coloração de azul de toluidina os mastócitos foram identificados na forma intacta e desgranulada (em processo de ativação). Na coloração conjunta Azul de Alcian e Safranina, os mastócitos corados em azul representam as fases iniciais do processo de maturação, enquanto os corados em vermelho estão maduros. A quantificações evidenciaram maior quantidade de mastócitos desgranulados, azul de Alcian e mistos (corados pelo Azul de Alcian e Safranina) nos grupos tratados com o extrato. Conclusão: Os dados indicam que o ambiente tumoral nos animais tratados mostra maior modulação dos mastócitos, com mais células jovens e ativadas. Mais análises serão realizadas para verificar se a ativação dos mastócitos promovida pelo tratamento com o extrato ocorre para contenção ou promoção do processo tumoral.

Palavras-chave: Plantas medicinais. Tumor. Mastócitos. Benzopireno.

Abstract

Introduction: Benzopyrene is one of the main polycyclic aromatic hydrocarbons present in the environment and with a high carcinogenic capacity, being, therefore, used in in vivo models of lung carcinogenesis. Investigations have shown the involvement of mast cells in modulating the tumor environment and that anti-inflammatory drugs can reduce the incidence of lung cancer. Among the therapeutic possibilities are herbal medicines. Garcinia brasiliensis extract, popularly known as bacupari, shows anti-inflammatory and antitumor properties, but still little studied in animal models. Objectives: To evaluate the effects of the administration of the alcoholic extract of G. brasiliensis in a model of carcinogenesis induced by benzopyrene. Material and Methods: The crude extract was obtained by percolation using 20 g of dried and crushed leaves of G. brasiliensis and 100 ml of 70% ethanol for 24 hours. Wistar rats were divided into 3 groups, a control without induction or treatment, one induced by benzopyrene (100 mg/kg, diluted in DMSO and administered intraperitoneally, a single application) and a group treated by gavage (1 ml) with bacupari extract. at 4%

*Acadêmicos do curso de Medicina do Centro Universitário Padre Albino (UNIFIPA), Catanduva-SP, Brasil.

**Bióloga e especialista em Biotecnologia pelo Centro Universitário Barão de Mauá. Técnica do Laboratório de Pesquisa Multidisciplinar e Laboratórios de Aulas Práticas do Centro Universitário Padre Albino (UNIFIPA), Catanduva-SP, Brasil.

***Acadêmica do curso de Farmácia e Biomédica pelo Centro Universitário Padre Albino (UNIFIPA), Catanduva-SP, Brasil.

**** Biólogo, mestre pelo Programa de Pós-Graduação *Stricto Sensu* em Biociências da UNESP/IBILCE "Júlio de Mesquita Filho" de São José do Rio Preto-SP. Doutorado programa da UNESP/IBILCE. Pós-graduação *Lato Sensu* em Biologia Molecular e Genética em Ciências da Saúde pela Fundação de Apoio ao Ensino, Pesquisa e Extensão de Serviços à Comunidade da Faculdade de Medicina de São José do Rio Preto (FAEPE/FAMERP). Docente nas disciplinas de Biologia Celular e Histologia nos cursos de Medicina, Engenharia Agronômica, Biomedicina e Farmácia do Centro Universitário Padre Albino (UNIFIPA), Catanduva-SP, Brasil.

*****Bióloga, mestre em Morfologia pela UNIFESP, doutora em Genética, área de concentração Biologia Celular e Molecular e pós-doutora em Imunomorfologia pela UNESP de São José do Rio Preto-SP. Docente das disciplinas de Biologia Celular, Histologia e Embriologia do curso de Medicina do Centro Universitário Padre Albino (UNIFIPA), Catanduva-SP, Brasil, e docente da Pós-Graduação em Genética, UNESP de São José do Rio Preto-SP e da Pós-Graduação em Biologia Estrutural e Funcional, UNIFESP, São Paulo-SP. Pró-Reitora de Pesquisas e Pós-Graduação da UNIFIPA. Contato: anapaula.girol@unifipa.com.br

(3x/week, for 7 weeks, from the 15th week of induction. The animals of all groups were euthanized after 21 weeks for collection of the lungs that were processed for histopathological (HE) and histochemical (Toluidine Blue) analyses. and Alcian Blue Safranin) to quantify mast cells. Results: The results of the histopathological analyzes showed disorganization of the lung parenchyma, increase in lymphatic tissue associated with the bronchi, large influx of inflammatory cells and regions of dysplasia. Were identified in the intact and degranulated form (in the process of activation). Represent the initial stages of the maturation process, while those stained in red are mature. Quantifications showed a greater amount of degranulated mast cells, Alcian blue and mixed (stained by Alcian Blue and Safranin) in the groups treated with the extract. Conclusion: The data indicate that the tumor environment in treated animals shows greater modulation of mast cells, with more young and activated cells. More analyzes will be carried out to verify if the activation of mast cells promoted by the treatment with the extract occurs to contain or promote the tumor process.

Keywords: Plants Medicinal. Tumor. Mast cells. Benzopyrene.

Resumen
Introducción: El benzopireno es uno de los principales hidrocarburos aromáticos policíclicos presentes en el ambiente y tiene una elevada capacidad carcinogénica, por lo que se utiliza en modelos in vivo de carcinogénesis pulmonar. Las investigaciones han demostrado la implicación de los mastocitos en la modulación del entorno tumoral y que los fármacos antiinflamatorios pueden reducir la incidencia del cáncer de pulmón. Entre las posibilidades terapéuticas están las fitoterapias. El extracto de Garcinia brasiliensis, conocido popularmente como bacupari, muestra propiedades antiinflamatorias y antitumorales, pero todavía está sido poco estudiado en modelos animales. Objetivos: Evaluar los efectos de la administración del extracto alcohólico de G. brasiliensis en el modelo de carcinogénesis inducido por el benzopireno. Material y métodos: El extracto crudo se obtuvo por percolación utilizando 20 g de hojas de G. brasiliensis secas y trituradas y 100 ml de etanol al 70%, durante 24h. Las ratas Wistar fueran divididas en 3 grupos, uno de control sin inducción ni tratamiento, otro inducido por benzopireno (100 mg/kg, diluido en DMSO y administrado por vía intraperitoneal, una sola aplicación) y un grupo tratado por gavage (1ml) con extracto de bacupari 4% (3x/semana, durante 7 semanas, desde la 15ª semana de inducción). Los animales de todos los grupos fueron eutanasiados después de 21 semanas para recoger los pulmones que se procesaron para los análisis histopatológicos (HE) e histoquímicos (azul de toluidina y azul de safranina) para la cuantificación de los mastocitos. Resultados: Los resultados de los análisis histopatológicos mostraron desorganización del parénquima pulmonar, aumento del tejido linfoide asociado a los bronquios, gran afluencia de células inflamatorias y regiones de displasia. Mediante la tinción con azul de toluidina, los mastocitos se identificaron como intactos y degranulados (en proceso de activación). En la tinción conjunta de azul Alcian y Safranina, los mastocitos teñidos de azul representan las fases iniciales del proceso de maduración, mientras que los teñidos de rojo son maduros. La cuantificación mostró una mayor cantidad de mastocitos degranulados, azul Alcian y mixtos (teñidos con azul Alcian-Safranin) en los grupos tratados con el extracto. Conclusión: Los datos indican que el entorno del tumor en los animales tratados muestra una mayor modulación de los mastocitos, con más células jóvenes y activadas. Se llevarán a cabo más análisis para verificar si la activación de los mastocitos promovida por el tratamiento con el extracto se produce para contener o promover el proceso tumoral.

Palabras clave: Plantas Medicinales. Tumor. Mastocitos. Benzopireno.

INTRODUÇÃO

O câncer de pulmão representa umas das principais causas de morte evitáveis desde o fim do século XX. No Brasil, a doença foi responsável por 26.498 mortes em 2015, mantendo até os dias de hoje elevados índices de incidência e mortalidade[1]. No cenário mundial, cerca de 13% de todos os casos novos de câncer são pulmonares[1].

A formação de um câncer primário de parênquima pulmonar, ou seja, sem origem metastática, se deve em grande parte pela exposição à agentes tóxicos inalados, que são encontrados na poluição do ar e na fumaça criada pelo tabagismo[2,3]. O Benzopireno é um hidrocarboneto aromático policíclico que está presente no ambiente poluído e na fumaça da queima de tabaco. Esse composto possui alto potencial carcinogênico e, por essa propriedade, é muito utilizado em modelos experimentais *in vivo*[2-6].

A importância da inflamação no microambiente tumoral para o processo de carcinogênese pulmonar é bem estabelecida na literatura[7-9]. Entre as células inflamatórias que interagem para o desenvolvimento do tumor estão os mastócitos e os macrófagos[5,10,11].

Investigações apontam que compostos derivados de plantas podem ser considerados como terapias alternativas ou complementares no combate aos processos inflamatórios e tumorais[12]. A *Garcinia brasiliensis* (Clusiaceae), popularmente conhecida como bacupari, é uma planta de porte arbóreo nativa da Amazônia e cultivada em todo o território brasileiro com propriedades anti-inflamatórias e antitumorais[13,14]. O uso da *G. brasiliensis* na medicina

popular é bastante abrangente e suas folhas são utilizadas na tentativa de tratamento de tumores, analgesia e artrites[14].

Estudos fitoquímicos realizados com extratos de *G. brasiliensis* revelaram uma grande diversidade de compostos fenólicos como benzofenonas, xantonas e flavonóides que apresentam propriedades farmacológicas contra diversas doenças[12,14]. A 7-Epiclusianona, uma benzofenona extraída da *G. brasiliensis*, é capaz de nduzir a parada do ciclo celular na transição G1/S *in vitro* em células A549, derivadas de adenocarcinoma pulmonar[15].

Considerando as características deste fitoterápico, o presente estudo busca avaliar os efeitos da administração do extrato alcoólico de *G. brasiliensis* na modulação de células e mediadores inflamatórios, em modelo de carcinogênese induzida por benzopireno.

MATERIAL E MÉTODO

Preparação do extrato alcoólico de *G. brasiliensis*

A coleta das folhas de espécime de *Garcinia brasiliensis*, cujas exsicatas estão depositadas no herbário IRINA DELANOVA GEMTCHUJNICOV (BOTU), sob o nº 33511, foi feita em julho/2018 e, no momento da coleta, o espécime apresentava flores e frutos maduros.

O extrato bruto foi obtido por percolação com o uso de 20 g das folhas secas e trituradas de *G. brasiliensis* e 100 ml de etanol a 70%, por 24h. Após, o álcool foi retirado por rotaevaporização e o extrato foi ressuspendido em água destilada. O extrato foi submetido a análises fitoquímicas e de citotoxicidade para a seleção de dosagens, em outros estudos realizados pelo nosso grupo de pesquisa[16]. Com base nos dados obtidos dessas análises, a concentração do extrato bruto a 4% foi selecionada para aplicação no modelo de carcinogênese induzida por benzopireno.

Modelo de carcinogênese induzida por benzopireno e protocolo de tratamento

Ratos Wistar foram obtidos a partir do Biotério do Centro Universitário Padre Albino (UNIFIPA) e randomizados em três grupos (n=5/grupo): controle, induzido com benzopireno e sem tratamento (BaP) e induzido com BaP e tratados com o extrato bruto de folhas de *G. brasileiensis* (BaP/Fito). Os animais foram mantidos em ambiente climatizado, com ciclo claro/escuro e com água e ração *ad libitum*.

Para a indução, 100 mg/kg do benzopireno foram diluídos em sulfóxido de dimetilo (DMSO) e administrados intraperitonealmente em aplicação única. A partir da 15° semana de indução, o tratamento foi iniciado, sendo realizado por gavagem, com administração de 1ml do extrato a 4%, 3 vezes por semana, durante 7 semanas. Os animais do grupo controle receberam apenas o DMSO. A eutanásia foi realizada 21 semanas após a indução com benzopireno por dose excessiva de anestésico (isoflurano), para coleta dos pulmões.

Os experimentos foram realizados após aprovação da Comissão de Ética no Uso de Animais (CEUA) da UNIFIPA (número de aprovação 06/18) e todos os protocolos foram realizados com acompanhamento do veterinário da instituição.

Análises histopatológicas e quantificação dos mastócitos

Fragmentos dos pulmões foram fixados com formol, desidratados com concentrações crescentes de álcool, diafanizados em xilol e incluídos em parafina. Secções de 4 µm foram obtidas para análises histopatológicas pela coloração com hematoxilina-eosina (HE). Análises histoquímicas e imuno-histoquímicas, respectivamente para mastócitos e macrófagos, também foram realizadas para identificação e quantificação dessas células.

Os mastócitos foram corados pelo Azul de Toluidina (AzT) a 0,1% e avaliados de acordo com suas características morfológicas em intactos e ativos (em processo de desgranulação). O acúmulo de histamina pelos mastócitos foi evidenciado por meio da coloração com Azul de Alcian e Safranina-O, sendo graduada a maturação em: fase inicial quando corados em azul, fase intermediária do processo com dupla coloração e maduros quando vermelhos[17].

A quantificação dos MCs nos fragmentos de pele foi realizada em 10 imagens por lâmina, obtidas pela objetiva de 40X no microscópio *Leica* (DM500) do Laboratório Multidisciplinar das FIPA. As áreas de cada tecido foram obtidas com o auxílio do *software Leica Image Analysis*. Os dados foram expressos como média ± S.E.M. do número de mastócitos por mm^2.

Análises imuno-histoquímicas e quantificação dos macrófagos

Secções das diferentes amostras foram preparadas em lâminas gelatinizadas, e então, desparafinizadas, re-hidratadas e, após a recuperação antigênica (tampão citrato pH 6,0 a 96ºC, durante 20 minutos) e o bloqueio da peroxidase endógena, as secções foram lavadas em PBS e incubadas com o anticorpo primário anticorpo *mouse monoclonal anti-rat monocyte/macrophages* diluído em BSA a 1% (1:150; *Millipore Corporation, USA*) e incubado em câmara úmida por 4 horas. No dia seguinte, as lâminas foram incubadas com o anticorpo secundário biotinilado (*kit Zymed Invitrogen*), e a seguir, em substrato diaminobenzidina (DAB) (*kit Zymed Invitrogen*) para revelação. Logo após, as secções foram contracoradas com Hematoxilina. O controle negativo da reação foi obtido pela omissão do anticorpo primário do processo descrito acima. As células imunomarcadas foram quantificadas conforme descrito para os mastócitos.

Dosagens de citocinas

Fragmentos dos pulmões foram macerados em nitrogênio líquido e colocados em eppendorfs, onde foram adicionados 650 µL da solução de inibidor de proteases (Protease Inhibitor Cocktail Set I, Millipore Corporation, EUA) e fosfatases (PhosphoSafe, Novagen, Millipore Corporation, EUA). Para o preparo dessa solução, foram seguidas as instruções do fabricante. O material foi incubado por 20 minutos, a 4ºC, sob agitação constante, e em seguida, centrifugado a 14.000 rotações por minuto (RPM), por 10 minutos, a 4ºC, sendo os sobrenadantes coletados e imediatamente congelados a uma temperatura de -70ºC. As citocinas interleucina (IL)-1β e IL-10 foram quantificadas no sobrenadante do macerado dos tecidos, utilizando o Kit MILLIPLEX MAP de citocinas de rato (RECYTMAG-65K; Millipore Corporation, EUA) e analisadas no equipamento LUMINEX xMAP MAGPIX (Millipore Corporation, EUA). As beads magnéticas, soluções controles, tampão de lavagem, soro matriz e padrões foram preparados e homogeneizados conforme as instruções descritas. Foram adicionados 25 µL dos padrões, soluções controles e amostras na placa magnética de 96 poços, lavada previamente com o tampão de lavagem. A seguir, 25 µL de *assay buffer* foram adicionados às amostras, 25 µL do meio apropriado aos padrões e 25 µL de beads magnéticas revestidas com anticorpos específicos em todos os poços (controles, padrões e amostras). Em seguida, a placa foi selada com adesivo próprio e incubada por 2 horas à temperatura ambiente, sob agitação no shaker. Após, a placa foi lavada 2 vezes com 200 µL de tampão de lavagem e incubada com 25 µL de anticorpo de detecção à temperatura ambiente, por 1 hora, no shaker. Para completar a reação, 25 µL de ficoeritrina conjugada à estreptavidina foi adicionada e incubada por 30 minutos, protegida da luz à temperatura ambiente, sob agitação. A placa foi então lavada 2 vezes e incubada com 125 µL do fluido (*Drive Fluid*) por 5 minutos à temperatura ambiente, no *shaker*. Em seguida, a leitura da placa foi realizada no LUMINEX xMAP MAGPIX. A concentração dos analitos foi determinada pelo *software* MAGPIX xPONENT (Millipore Corporation, EUA). Os resultados foram expressos como média ± erro padrão da média (S.E.M.) das concentrações de citocinas (pg/mL).

Análise estatística

Os resultados obtidos das quantificações e dosagens foram submetidos, previamente, à análise descritiva e determinação da normalidade, a seguir, comparados pela Análise de Variância (ANOVA-two away) e pós-teste de Bonferroni. Todos os valores obtidos foram expressos como média ± S.E.M. e os valores de P menores que 0,05 foram considerados estatisticamente significantes.

RESULTADOS

Os resultados das análises histopatológicas mostraram estruturas pulmonares de aspecto normal no grupo controle, com bronquíolos terminais de epitélio simples cúbico, alvéolos, ductos alveolares e sacos alveolares bem definidos e septos intra-alveolares delgados (Figura 1A-C).

A indução pelo benzopireno promoveu a desorganização do parênquima pulmonar, aumento de tecido linfático associado aos brônquios (BALT), grande influxo de células inflamatórias e regiões de displasia. Nos pulmões dos animais induzidos sem tratamento (Figura 1D-F) ou tratados com o extrato (Figura 1 G-I) foram observados congestão difusa, regiões de fibrose e focos de hiperplasia envolvendo alvéolos e bronquíolos terminais e consistindo de células cuboides, com cromatina densa e atipia celular e nuclear.

Figura 1 - Análise histopatológica do pulmão – Grupo Controle com aspecto normal septos intra-alveolares delgados (A, B, C). Grupo exposto ao benzopireno sem tratamento (D, E, F) e grupo induzido e tratado com extrato (G, H, I) com desarranjo da arquitetura pulmonar, aumento de BALT, grande influxo inflamatório e extensas regiões de hiperplasia, com células atípicas com cromatina. As áreas destacadas representam regiões ampliadas nas figuras imediatamente ao lado. Coloração: Hematoxilina-Eosina. Barras: 200 µm (A, D, E, G, H) e 50 µm (B, C, F).

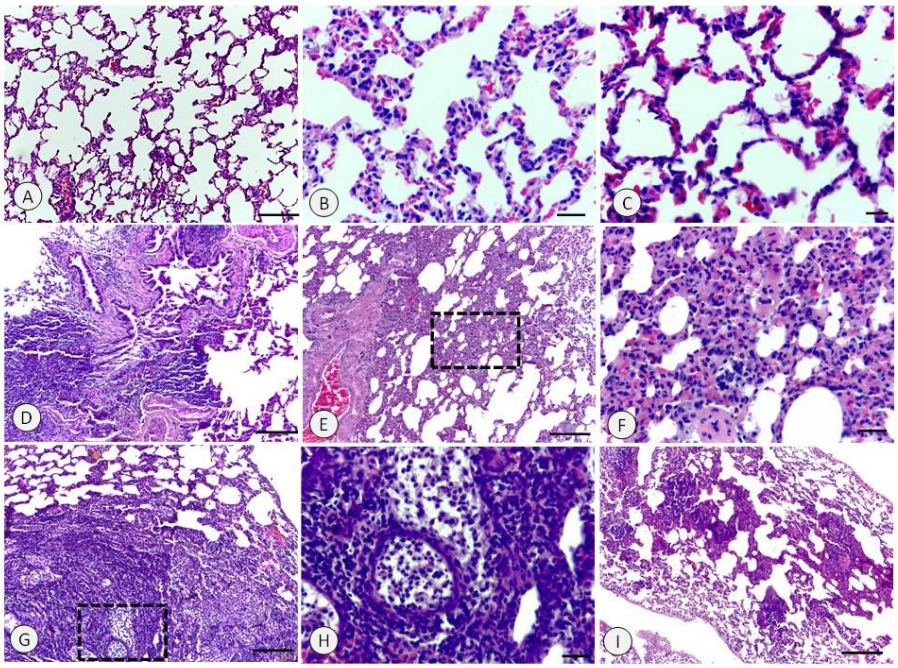

Pela coloração de azul de toluidina os mastócitos foram identificados tanto na forma intacta (sem liberação de grânulos e contornos regulares) quanto desgranulada (com liberação dos grânulos citoplasmáticos) em todos os grupos (Figura 2A-C). Contudo maior número de mastócitos desgranulados foi observado no grupo induzido por benzopireno e tratado com o extrato de *G. brasiliensis* ($P<0,05$), comparado ao grupo controle (Figura 2D).

Na coloração conjunta Azul de Alcian e Safranina, os mastócitos corados em azul representam as fases iniciais do processo de maturação, enquanto os corados em vermelho estão maduros. Os mastócitos durante o processo de maturação apresentam coloração mista, grânulos corados em azul e vermelho. mastócitos nessas diferentes fases da maturação foram observados em todos os grupos (Figura 3A-C) com tendência de aumento nos grupos induzidos, tratados ou não, nas fases iniciais e intermediárias, bem como redução dessas células na fase madura com relação aos animais controle. As quantificações evidenciaram maior número de mastócitos mistos no grupo tratado com o extrato ($p<0,05$) em relação aos animais controle (Figura 3D).

Figura 2 - Análise dos mastócitos quanto ao processo de desgranulação. mastócitos intactos e desgranulados observados no parênquima pulmonar de animais controle (A), induzidos pelo benzopireno e não tratados (B) e induzidos e tratados com o extrato. Quantificação dos MCs (D) mostra aumento das células em desgranulação no grupo tratado em relação ao controle. Os dados são representados como média ± erro padrão da média (S.E.M), (n=5 / grupo). Nos detalhes (D), Mastócitos intacto e desgranulado. Coloração Azul de Toluidina. Barra 20µm.* P<0,05 *vs* controle.

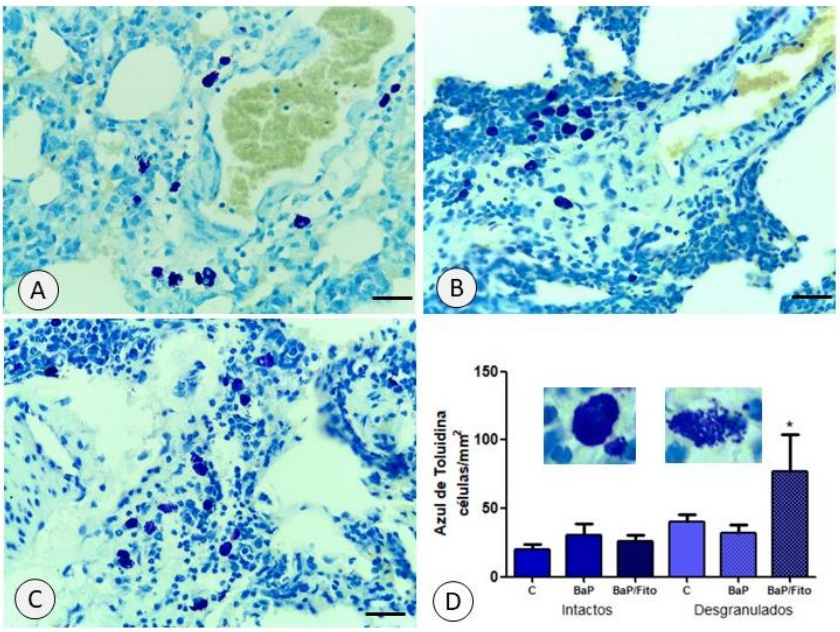

Figura 3 - Análise dos mastócitos quanto ao processo de maturação. Mastócitos intactos e desgranulados observados no parênquima pulmonar de animais controle (A), induzidos pelo benzopireno e não tratados (B) e induzidos e tratados com o extrato. Quantificação dos mastócitos (D) mostra aumento das células em desgranulação no grupo tratado em relação ao controle. Os dados são representados como média ± erro padrão da média (S.E.M), (n=5 / grupo). Nos detalhes (D) mastócitos intacto e desgranulado. Coloração Azul de Alcian e Safranina. Barra 20µm.* P<0,01 *vs* controle.

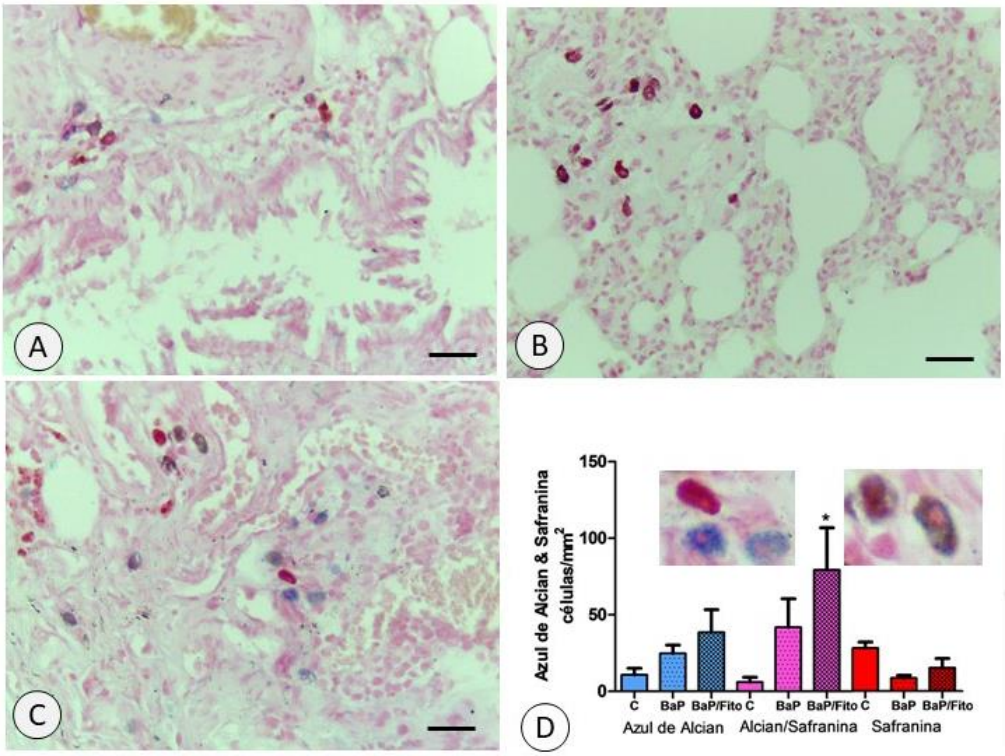

Células ED-1 positivas (macrófagos) foram identificadas nos pulmões de todos os grupos, observadas tanto nos septos interalveolares quanto no interior dos alvéolos (Figura 4A-C). Embora com tendência de aumento nos grupos induzidos, a quantificação dos macrófagos não mostrou diferença significante entre os grupos (Figura 4D).

As dosagens dos mediadores inflamatórios no sobrenadante do macerado pulmonar mostraram aumento da citocina IL-1β ($p<0,05$), pró-inflamatória, nos animais induzidos, tratados ou não, comparados ao grupo controle. Diferentemente, os níveis da citocina IL-10, anti-inflamatória, foram reduzidos ($p<0,05$) nos animais sem tratamento ou tratados com extrato, em relação aos controles.

Figura 4 - Análise dos macrófagos. Células imunomarcadas observadas no parênquima pulmonar de animais controle (A), induzidos pelo benzopireno e não tratados (B) e induzidos e tratados com o extrato. Quantificação dos macrófagos (D). Os dados são representados como média ± erro padrão da média (S.E.M), (n=5 / grupo). Contracoloração Hematoxilina. Barra 20µm. Dosagem de citocinas do sobrenadante do macerado pulmonar. IL-1β (E) e IL-10 (F). Os dados são representados como média ± erro padrão da média (S.E.M), (n=5 / grupo). * P<0,01 *vs* controle.

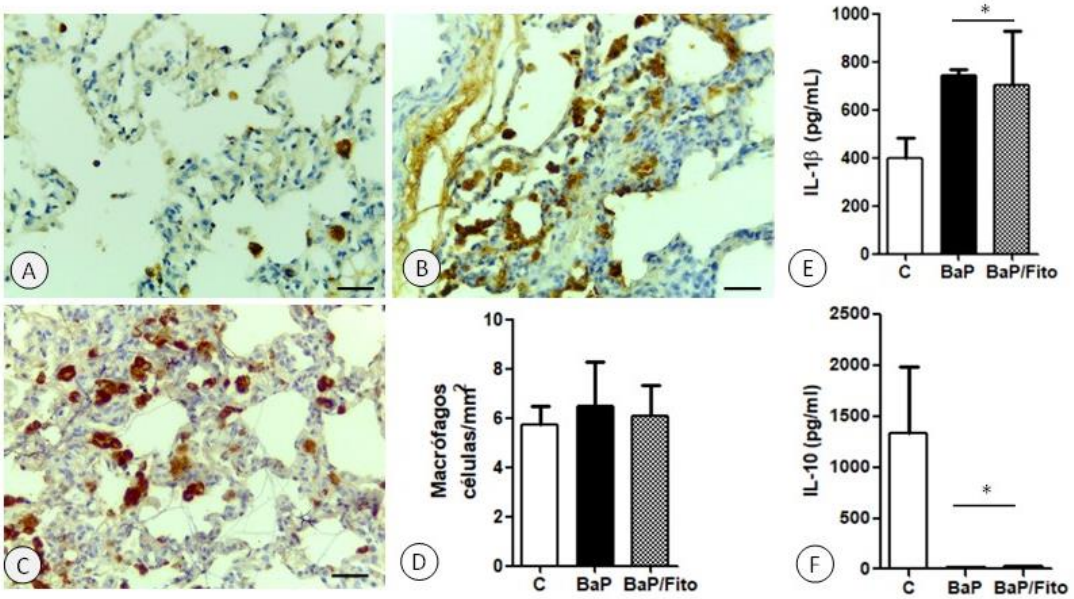

DISCUSSÃO

O benzopireno, um dos principais hidrocarbonetos aromáticos policíclicos presentes no ambiente, apresenta alta capacidade carcinogênica[4]. Dentre os tumores, o câncer de pulmão é uma das principais causas de mortalidade no mundo[18], o que estimula o desenvolvimento de novas terapias, inclusive as que envolvem compostos bioativos de plantas medicinais, como da *G. brasiliensis*, que tem mostrado importante perfil antitumoral[15,19,20]. Diante disso, avaliamos os efeitos da administração do extrato bruto de *G. brasiliensis* sobre o ambiente inflamatório pré-tumoral em modelo de carcinogênese induzida por benzopireno.

As análises histopatológicas evidenciaram o desarranjo na arquitetura pulmonar promovida pelo benzopireno, pela presença de congestão difusa, intenso influxo inflamatório e focos de hiperplasia com atipia celular e nuclear. Nossos achados evidenciam a indução da inflamação crônica pelo benzopireno, alteração do ambiente pulmonar e estímulo a carcinogênese. Esses resultados corroboram com observações de outros pesquisadores no modelo de carcinogênese induzida por benzopireno por diferentes períodos[4,6,20]. Os mesmos desarranjos histopatológicos foram observados após o tratamento com o extrato de *G. brasiliensis*, o qual não foi capaz de reverter o processo inflamatório pré-tumoral. Diferentemente,

outro trabalho do nosso grupo de pesquisa mostrou efeitos benéficos da administração do extrato bruto de folhas de *G. brasiliensis* em modelo de doença pulmonar obstrutiva crônica (DPOC) induzida pela fumaça do cigarro[16]. Essas diferenças nas respostas podem estar relacionadas ao momento da administração do extrato. No modelo de DPOC, o processo inflamatório foi menos intenso do que o promovido pelo benzopireno e ainda não mostrava aspectos de pré-tumorais.

As células tumorais no microambiente do câncer de pulmão, bem como mediadores inflamatórios secretados ativam vias de sinalização pró-inflamatórias e de crescimento celular. Esta interação promove o comportamento biológico maligno do câncer de pulmão e a progressão tumoral[9]. Macrófagos e mastócitos são células inflamatórias essenciais no estroma tumoral e estão presentes na maioria das malignidades[21]. Assim, na continuidade do trabalho observamos o número, grau de ativação e maturação dos mastócitos, bem como a quantificação de macrófagos e dosagens de IL-1β e IL-10.

Mastócitos intactos e desgranulados, em diferentes momentos do processo de maturação foram encontrados em todos os grupos. Mas o tratamento com o extrato promoveu aumento da desgranulação dessas células. Ainda, maior número de mastócitos em fase intermediária da maturação foi observado no grupo tratado. Esses dados indicam a ativação e renovação dos mastócitos pelo extrato de *G. brasiliensis*. No processo de degranulação, os mastócitos liberam fatores quimiotáticos e proteases como triptase e quimase para o meio extracelular, contribuindo para a degradação da matriz extracelular, promovendo angiogênese, invasão tumoral e remodelação tecidual[22]. Contudo alguns estudos sugerem um papel antitumoral para os mastócitos, indicando que, em certos ambientes tumorais, as funções antitumorais podem substituir o papel do promotor tumoral, o que enfatiza a complexidade dos mastócitos no ambiente tumoral[23]. Com relação aos macrófagos, a quantificação não mostrou diferença entre grupos, embora essas células pareçam aumentar pela indução pelo benzopireno, como visto anteriormente em outra investigação[5].

Na continuidade do estudo, observamos aumento da citocina pró-inflamatória e concomitante redução da citocina anti-inflamatória IL-10 nos grupos induzidos pelo benzopireno, tratados ou não com o extrato. Aumentos de ambas essas citocinas, bem como do fator de necrose tumoral (TNF)-α e IL-4, bem como da proteína 1 quimioatraente de monócitos (MCP-1) foram observados em modelo de carcinogênese induzido por instilação pulmonar de benzopireno[5]. A diferença observada no comportamento da IL-10 pode estar relacionada com o período de observação, bem menor na investigação anterior.

Outra investigação, também do nosso grupo em modelo de carcinogênese por benzopireno[6], mostrou níveis aumentados de IL-1β, IL-17 e TNF-α, os quais foram reduzidos com a administração de piperlongumina, um composto bioativo derivado da pimenta (*Piper longum*). Contudo, na nossa proposta de tratamento com o extrato bruto de folhas não foi possível observar os mesmos efeitos terapêuticos. Acreditamos que o tempo maior de indução realizado nesta investigação, antes que o tratamento fosse iniciado, associado ao curto período de administração do extrato contribuíram para dificuldade na reversão microambiente inflamatório pré-tumoral. Entretanto, efeitos benéficos da administração de 7-epiclusianona e garciniafenona, compostos isolados de extrato de *G. brasiliensis,* sobre controle da proliferação celular e indução da apoptose foram observados *in vitro* em linhagens de glioblastoma, adenocarcinoma de pulmão e melanoma, bem como, de tumores de mama, ovário próstata e rim[15,24]. Diante disso, novas propostas de tratamento, com diferentes momentos de início devem ser consideradas para o melhor entendimento do extrato de *G. brasiliensis* na modulação da carcinogênese pulmonar, como perspectiva terapêutica futura.

CONCLUSÃO

O tratamento com o extrato bruto de folhas de *G. brasiliensis,* no protocolo proposto, não foi capaz de reverter o processo inflamatório e de carcinogênese. O ambiente tumoral nos animais tratados mostra modulação dos mastócitos, com maior número dessas células em maturação e desgranuladas pelo tratamento

com o extrato. Novos estudos deverão ser realizados com aplicação de outros protocolos de tratamento com extrato bruto ou compostos purificados das folhas de *G. brasiliensis* para verificar a sua potencialidade terapêutica no câncer de pulmão.

REFERÊNCIAS

1. Instituto Nacional de Câncer José Alencar Gomes da Silva (INCA). Tipos de câncer. [Internet]. [citado em 27 set. 2021]. Disponível em: https://www.inca.gov.br/tipos-de-cancer/cancer-de-pulmao

2. Petit P, Maître A, Persoons R, Bicout DJ. Lung cancer risk assessment for workers exposed to polycyclic aromatic hydrocarbons in various industries. Environ Int. 2019 Mar; 124:109-20. doi: 10.1016/j.envint.2018.12.058

3. Yu F, Ye K, Hu Y, Li J, An Y, Qu D. Exposure to polycyclic aromatic hydrocarbons derived from vehicle exhaust gas induces premature senescence in mouse lung fibroblast cells. Mol Med Rep. 2019 May; 19(5):4326-34. doi: 10.3892/mmr.2019.10086.

4. Hudlikar RR, Venkadakrishnan VB, Kumar R, Thorat RA, Kannan S, Ingle AD, et al. Polymeric black tea polyphenols (PBPs) inhibit benzo (a) pyrene and 4-(methylnitrosamino)-1-(3-pyridyl)-1-butanone-induced lung carcinogenesis potentially through down-regulation of p38 and Akt phosphorylation in A/J mice. Mol Carcinog. 2017 Feb; 56(2):625-40. doi: 10.1002/mc.22521.

5. Glad AC, Infante CC, Souza HR, Girol AP. Perfil dos mastócitos e macrófagos na carcinogênese induzida por benzopireno. Ciênc Pesq Consciência. 2019; 11(1):27-32.

6. Ashino TEB, Sant Ana ML, Yoshikawa AH, Possebon L, Souza Costa S, Iyomasa-pilon MM, Souza HR, Gonçalves GA, Oliani SM, Girol AP. Protective effects of piperlongumin in the prevention of inflammatory damage caused by pulmonary exposure to benzopyrene carcinogen. Int Immunopharmacol. 2021; 101(Pt B):108285. doi: 10.1016/j.intimp.2021.108285.

7. Jafri SH, Shi R, Mills G. Advance lung cancer inflammation index (ALI) at diagnosis is a prognostic marker in patients with metastatic non-small cell lung cancer (NSCLC): a retrospective review. BMC Cancer. 2013 Mar 27; 13:158. doi: 10.1186/1471-2407-13-158.

8. Huang J, Li Z, Ding Z, Luo Q, Lu S. Different roles of myofibroblasts in the tumorigenesis of nonsmall cell lung cancer. Tumour Biol. 2015 Oct 19. doi: 10.1007/s13277-015-3862-8.

9. Wu F, Xu J, Huang Q, Han J, Duan L, Fan J, et al. The role of interleukin-17 in lung cancer. Mediators of Inflamm. 2016; 2016: 8494079. doi:10.1155/2016/8494079

10. Stoyanov E, Uddin M, Mankuta D, Dubinett SM, Levi-schaffer F. Mast cells and histamine enhance the proliferation of nonsmall cell lung cancer cells. Lung Cancer. 2012; 75(1):38-44

11. Yuan A, Hsiao YJ, Chen HY, Chen HW, Ho CC, Chen YY, et al. Opposite effects of M1 and M2 macrophage subtypes on lung cancer progression. Sci Rep. 2015; 5:14273.

12. Espirito Santo BLSD, Santana LF, Kato Junior WH, de Araújo FO, Bogo D, Freitas KC, et al. Medicinal potential of Garcinia species and their compounds. molecules. 2020; 25(19):4513. doi: 10.3390/molecules25194513.

13. Santa-Cecília FV, Santos GB, Fuzissaki CN, Derogis PBMC, Freitas LAS, Gontijo VS, et al. Epiclusianona the natural prenylated benzophenone, inhibits superoxide anions in the neutrophil respiratory burst. J Medicinal food. 2012; 15:200-5.

14. Naves, V. M. L. Caracterização química e biológica in vitro de extratos de Garcinia brasiliensis e avaliação do seu perfil de permeação cutânea em formulações dermatológicas. [dissertação]. [Internet]. [citado em 21 nov. 2021]. Alfenas, MG: Universidade Federal de Alfenas, UNIFAL; 2014.

15. Machado-Santelli GM, Lago JHG, Santos MH. 7-Epiclusianone, a Benzophenone Extracted from *Garcinia brasiliensis* (Clusiaceae), Induces Cell Cycle Arrest in G1/S Transition in A549 Cells. Molecules. 2015; 20(7):12804-16.

16. Possebon L. Efeitos da administração da proteína anexina A1 e do extrato da *Garcinia brasiliensis* em modelo de doença pulmonar obstrutiva crônica induzida por exposição à fumaça de cigarro. [tese]. [Internet]. [citado em 21 nov. 2021]. São José do Rio Preto, SP: Unesp; 2021. Disponível em: http://hdl.handle.net/11449/204258

17. Souza HR, Azevedo LR, Possebon L, Costa SS, Iyomasa-Pilon MM, Oliani SM, Girol AP. Heterogeneity of mast cells and expression of Annexin A1 protein in a second degree burn model with silver sulfadiazine treatment. PLoS ONE. 2017; 12(3):1-17.

18. Siegel RL, Miller KD, Jemal A. Cancer statistics, 2016. CA Cancer J Clin. 2016; 66(1):7-30. doi: 10.3322/caac.21332

19. Sales L, Pezuk JA, Borges KS, Brassesco MS, Scrideli CA, Tone LG, et al. Anticancer activity of 7-epiclusianone, a benzophenone from Garcinia brasiliensis, in glioblastoma. BMC Complement Altern Med. 2015; 15:393. doi: 10.1186/s12906-015-0911-1.

20. Wang Y, Wang H, Gao H, Xu B, Zhai W, Li J, Zhang C. Elevated expression of TGIF is involved in lung carcinogenesis. Tumour Biol. 2015; 36(12):9223-31. doi: 10.1007/s13277-015-3615-8.

21. Simionescu C, Mărgăritescu C, Stepan A, Pirici D, Ciurea R, Cernea N. Tumor angiogenesis, macrophages and mast cell microdensities in endometrioid endometrial carcinoma. Oncology Letters. 2013; 6(2):415-20.

22. Ammendola M, Leporini C, Marech I, Gadaleta C, Scognamillo G, Sacco R, et al. Targeting mast cells tryptase in tumor microenvironment: a potential antiangiogenetic strategy. Biomed Res Intern. 2014; 2014:154702.

23. Maltby S, Khazaie K, Mcnagny K. Mast cells in tumor growth: Angiogenesis, tissue remodelling and immune-modulation. Biochim Biophys Acta. 2009; 1796(1):19-26. doi: 10.1016/j.bbcan.2009.02.001.

24. Murata RM, Yatsuda R, Henrique M, Kohn LK, Martins FT, Nagem TJ, et al. Antiproliferative effect of benzophenones and their infl uence on cathepsin activity. Phytother Res. 2010; 24(3):379-83. doi: 10.1002/ptr.2954.

Envio: 15/02/2022
Aceite: 12/03/2022